(Aus der Augenklinik [Vorsteher: Prof. Dr. *A. Vogt*] und dem pathol. anatom. Institut [Vorsteher: Prof. Dr. *E. Hedinger*] der Universität Basel.)

Klinische und anatomische Untersuchungen über die Epithelpigmentlinie der Cornea

Mit 25 Abbildungen im Text

Inaugural-Dissertation

zur

Erlangung der Doktorwürde

der

Hohen Medizinischen Fakultät der Universität Basel

vorgelegt von

Werner Grüninger,
med. prakt. aus Berneck, Kanton St. Gallen.

R. UNIV. BIBLIOTHEEK LEIDEN

BERLIN 1921
VERLAG VON S. KARGER
KARLSTRASSE 15.

(Von der medizinischen Fakultät Basel
genehmigt auf Antrag von Prof. Dr. *Vogt*.)

Sonderabdruck aus der Zeitschrift für Augenheilkunde. Bd. 46.

Weimar. — Druck von R. Wagner Sohn.

Im Juni 1918 berichtete *Stähli* in den „Klin. Monatsbl. für Augenheilk." erstmals über eine, von ihm im Jahre 1916 beobachtete *Epithelpigmentation der Kornea* auf der Oberfläche nicht entzündlich veränderter menschlicher Augen. Sie bot sich, bei starker fokaler Beleuchtung und Betrachtung mit der Hartnackschen Lupe, als eine äußerst feine, horizontal im unteren Lidspaltbereich gelegene Linie von hellbraunem Farbenton dar.

Bis dahin waren von Pigmenterscheinungen auf der Kornea des Menschen bekannt gewesen die sog. Spätimprägnationen von Hornhautnarben nach Ablauf entzündlicher Prozesse, sowie der von *Fleischer* gefundene Pigmentring beim Krankheitsbild des Keratokonus.

Was die *Tinktionen alter maculae corneae* anbetrifft, so sind seit deren Beobachtung recht verschiedene Deutungen hinsichtlich der Art und Entstehung derselben aufgetreten. Während man z. B. zu *Horners* Zeiten noch an eine Einwirkung der damals geübten Bleiwasser-Opiumtherapie glaubte, tritt uns im „Handbuch der Augenheilkunde" von *Seitz-Zehender* aus dem Jahre 1869 schon die Ansicht entgegen, daß die Farbveränderungen durch ein eigentliches Blutpigment bedingt seien. Spätere Autoren wiederum sprachen sich für *kolloide* (*De Vincentiis, Saemisch, Goldzieher* u. a.), oder *amyloide* (*Beselin* und von *Hippel*) und *hyaline* (*Kamocki, Birch-Hirschfeld*) Ablagerungen aus, herstammend nach *v. Hippel* „aus einer langsamen Degeneration von Blut, das in früherer Zeit dahin extravasiert oder per diapedesin aus den Gefäßen ausgetreten sei, und nach *Birch-Hirschfeld* „aus einer Blutgerinnung unter Mitwirkung eines durch Zellnekrose entstandenen Fermentes."

Der braune Ring beim Keratokonus andererseits wurde von seinem Beobachter selbst auf eine Einlagerung von Hämosiderin

zurückgeführt, als dessen Quelle *Fleischer* nach der ersten anatomischen Untersuchung eines derartigen Falles im Jahre 1913 neugebildete Gefäße bezeichnete, die sich bei der Reparation eines primären Defektes der *Bowman*schen Membran entwickelt hätten. Für jene konisch veränderten Hornhäute aber, bei welchen nirgends Trübungen zu sichten waren und keinerlei Anhaltspunkte zur Annahme vorausgegangener entzündlicher Vorgänge sich ergaben, vermutete er die Möglichkeit einer Diffusion des Hämosiderins vom Hornhautrande her infolge lokaler oder allgemeiner Ursachen. Auch zog er weiterhin in Erwägung, daß der Blutfarbstoff auf dem Wege der Scheiden der Hornhautnerven in das Epithel hätte gelangen können. Die Ansicht *Augsteins*, wonach es sich um Einwanderung von autochthonem Pigment aus dem großen inneren Pigmentdepot des Auges handle, wies er aber entschieden zurück.

Noch in die Diskussion über das Wesen und die Herkunft des *Fleischer*schen Pigmentringes fiel dann die erwähnte, von *Stähli* im November 1916 gemachte Beobachtung seiner Epithellinie. Eine derartige Bildung in der Hornhaut des Menschen war bis dahin noch nicht gesehen worden. Nur im Tierreich scheint, wie aus einer Arbeit von Pütter im Handbuch von *Graefe-Sämisch* hervorgeht, ein konstanter Träger einer horizontalen Kornealpigmentation bekannt zu sein. Beim surinamischen Vierauge (Anableps tetrophthalmus) wird die Hornhaut durch einen horizontalen Pigmentstreifen in zwei Abschnitte geteilt, die auch funktionell voneinander zu trennen sind. Vereinzeltes Vordringen von Pigmentzellen in die Hornhaut ist auch bei Hippokampus antiquorum festgestellt worden. Wie *Stähli* in seiner Publikation betont, hegte er sogleich die Vermutung, daß seine Linie, der *Fleischer*sche Ring und die Farbstoffimprägnationen alter Hornhautnarben möglicherweise wesensverwandt sein möchten. Die *Fleischer*schen Hypothesen über die Entstehung des Hämosiderinringes haben ihn jedoch nicht befriedigt.

Es braucht nicht einzig und allein das Hämosiderin als Material des Ringes und der anderen Gebilde in Frage zu kommen. Von den Pigmentarten müßten in Erwägung gezogen werden:

1. Autochthones Bulbuspigment (Fuscin, Chorioidealpigment).
2. Blutpigmente im engeren Sinne (Hämosiderin, Hämatoidin, Alkalihämatin).
3. Bilirubin und eventuell Luteine.

Besonders wahrscheinlich erscheinen *Stähli* als Lieferanten des Farbstoffes das *Bilirubin* und das *Alkali-Hämatin*, weil beide

in alkalisch reagierenden Körperflüssigkeiten löslich sind und weil Bilirubinalkali unter pathologischen — nach neuesten Untersuchungen auch unter normalen — Verhältnissen in der Tränenflüssigkeit gefunden worden ist, ein Transport von hier in das Kornealepithel und Fällung dortselbst also durchaus möglich wäre, wie es in gleicher Weise auch für das *Alkali-Hämatin* durch Transport vermittelst der Körpersäfte in Frage kommen kann.

Stähli berichtet, daß er in seinem Fall von brauner Epithellinie das *Alkali-Hämatin* als vorliegenden Farbstoff gefunden habe. Der Ansicht *Fleischers*, daß das Pigment seiner Ringbildung aus Blutaustritten innerhalb des Bulbus enstammen, tritt er mit der Hypothese entgegen, daß sowohl für die ringförmige Hämosiderindiffusion beim Keratokonus als auch für seine Linie als Bildungsort des Pigmentes mit hoher Wahrscheinlichkeit die Flüssigkeit des Konjunktivalsackes angesprochen werden müsse. Er leitet sodann aus dieser Annahme ab, daß damit und in Verbindung mit der Vorstellung physikalischer Momente beim Lidschlag auch die *Form und Lage* der erwähnten Pigmentation eine Erklärung finden würden. Beim Keratokonus soll sich ein sogenannter periapikaler *Spaltraum* mit Stauung der Tränenflüssigkeit dortselbst entwickeln.

Beim normalen Auge würde dem eine ähnliche Stauung im unteren Lidspaltenbereich entsprechen, bedingt ebenfalls durch die Lidbewegungen. Dabei müßte allerdings noch eine gewisse Umstimmung des Epithels das Eindringen des Farbstoffes in jenen Bereichen begünstigen.

Was die *Morphologie der Horizontallinie* anbetrifft, so beschreibt sie *Stähli* selbst als „eine hellbraune, leicht gewellte, in der Hauptsache horizontal im unteren Lidspaltenbereich verlaufende Linie, die in den obersten Epithellagen der Kornea sich befindet, Verzweigungen aufweist und nicht überall gleich breit ist. Am Zeiß-Mikroskop löst sie sich in zahlreiche, feinste Farbkörnchen auf, wobei allerdings der Farbstoff zum Teil auch homogen erscheint. Das Niveau der vorderen Kornealbegrenzung ist über der Linie nicht gestört.“ Nach dieser ersten, die Epithelpigmentation der normalen Kornea betreffenden Publikation wurde auch in der Basler Universitätsaugenklinik nach dem beschriebenen Gebilde gefahndet. In kurzer Zeit hatten Herr Prof. *Vogt* und sein erster Assistent, Herr Dr. *Lüssy* verschiedene Fälle zusammengestellt, bei denen die *Stähli*sche Linie bestätigt werden konnte.

Auf Anregung des Herrn Prof. *Vogt* unternahm ich es, ebenfalls solche Fälle zu eruieren und nachdem mir die Auffindung der

Linie am Lebenden keine Schwierigkeiten mehr bot, untersuchte ich die Augen von frischen Leichen des pathol.-anatom. Institutes der Universität, wozu mir Herr Prof. *Hedinger* freundlichst die Erlaubnis gab. Ich wandte dazu die gleiche *Technik* an, wie sie *Stähli* beschrieben hatte, d. h.: ich untersuchte die Augen im Dunkelraum bei starker fokaler Beleuchtung (Azo-Lampe 150 H. K. mit Hilfe der *Hartnack*schen Kugellupe.)

Die Schwierigkeit der Untersuchung bestand hier naturgemäß darin, daß die Veränderungen am Kornealepithel der Leichen meist schon zu weit gediehen waren, als daß ein derart feines Gebilde, wie es die Linie darstellt, noch hätte leicht gefunden werden können. Herr Prof. *Vogt* selbst hatte sich schon vorher von der Flüchtigkeit derselben überzeugen können, als für ihn anläßlich einer Staroperation an einem mit exquisiter brauner Linie behafteten Bulbus nach der Extraktion diese nur noch in Spuren nachweisbar war. Im Dezember 1919 fand ich aber eine solche Epithellinie an einer Leiche, und es wird nun meine Aufgabe sein, nach Erwähnung einiger klinischer Fälle den anatomischen Befund darzulegen.

I. Klinische Fälle der Stählischen Epithellinie.

Fall 1. E. S. 47 Jahre, Schuhmacher. R. Retinitis prolif. nach chron. Uveitis; Phthysis bulbi. L. Conjunctiv. chron. Keine maculae corneae. Pigmentlinie.



Fall 1, l.

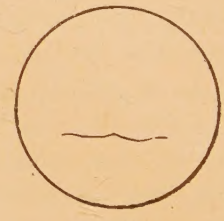

Fall 2, r.

Fall 2. S. B., 54 Jahre, Hausfrau. R. Reizlos, keine maculae. Pigmentlinie. L. Episkleritis. Keine Pigmentlinie.

Fall 3. L. Th., 68 Jahre, Hausfrau. R. Dakryostenose. Pigmentlinie. L. Keine Pigmentlinie.

Fall 3, r.

Fall 4. Sch. K., 65 Jahre, Haushälterin. R. Catar. coron. Pigmentlinie. L. wie R. Pigmentlinie.

Fall 4, r.

Fall 4, l.

Fall 5. F. B., 65 Jahre, Fuhrmann. R. Catar. matura. Heterochromie. Pigmentlinie. L. Catar. coron. Pigmentlinie.

Fall 5, r.

Fall 5, l.

Fall 6. Z. J., 55 Jahre, Maurer. R. Conjunctiv. subacuta. Pigmentlinie. L. Conjunctiv. subacuta. Pigmentlinie.

Fall 6, r.

Fall 7, l.

Fall 7. Th. H., 53 Jahre, Tagelöhner. R. Conjunctiv. chron. Pigmentlinie. L. Astigmatismus. Pigmentlinie.

Fall 7, r.

Fall 8, l.

Fall 8. T. E., 65 Jahre, Hausfrau. R. Dakryostenose. Pigmentlinie. L. Pigmentlinie.

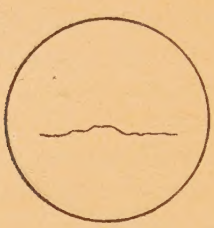

Fall 8, r.

Fall 8, l.

Fall 9. D. E., 55 Jahre, Hausfrau. R. Catar. matura. Pigmentlinie. L. Catar. incip. Keine Pigmentlinie.



Fall 9, r.

Zusammenfassung.

Wir bestätigen also die *Stähli*schen Beobachtungen von Form und Verlauf der Linie, namentlich auch von dem Typus ihrer gelegentlichen Verzweigung. Erwähnt sei noch, daß Prof. *Vogt* ihre Breite in einzelnen Fällen zu zwanzig bis fünfzig μ bestimmte (Beobachtung am Mikrobogenspaltlampenmikroskop), und daß er auch gelegentlich Verdoppelungen der Linie sah. In dem gelblichen Licht der Nernstspaltlampe fand er die Linie stets undeutlich dagegen war sie leicht auffindbar im Nitralicht, sofern der Faden statt in der Spalte in der Blende der Beleuchtungslinie zur Abbildung gebracht wurde. Noch weit deutlicher erschien das Gebilde im Mikrobogenlicht. Die Farbe ist im Nitra- und Mikrobogenlicht gelblich, mit Stich ins Flaschengrüne.

II. Anatomische Untersuchung.

Die anatomische Untersuchung bezieht sich auf den

Fall: St. J., 70 Jahre, Heizer; gest. 24. XI. 1919 im Bürgerspital Basel. Aus der Krankengeschichte sei kurz erwähnt, daß in den anamnestischen Angaben nichts von früheren wesentlichen Krankheiten vermerkt war. Mit drei Jahren hatte der Mann durch Unfall sein rechtes Auge verloren. Im Status ist über die Augen notiert: keine vorangegangenen Augenentzündungen. R. Kirschkerngroßer, atroph. Bulbus.

L. Catar. senilis. Conjunctiva leicht injiziert. Die klinische Diagnose lautete: Myodegen. cordis; Arhythmia perpetua. Aus dem Sektionsprotokoll entnehmen wir als *pathol.-anatom. Diagnose*: Allgemeine Arteriosklerose mit geringer Coronar- und Pulmonalsklerose; exzentrische Hypertrophie sämtlicher Herzabschnitte; Phthisis bulbi rechts u. a.

Nachdem zur Orientierung am nasalen Hornhautrande eine Fadenmarke angelegt worden war, wurde der Bulbus durch Herrn Dr. *Lüssy* lege artis und unter besonderer Schonung der Hornhaut enukleiert, in 10-proz. Formalin eingelegt und hierauf noch einige Beobachtungen an der Spaltlampe angestellt. Es zeigte sich dabei im Bereiche der gelben Linie eine streifige Veränderung des Parenchyms. Die Pigmentlinie hatte die Form der nebenstehenden Skizze:

Die Hornhaut selbst war überall ohne Besonderheiten. Nach der mehrere Monate stattgehabten Fixierung und Härtung in Formalin und absolutem Alkohol erfolgte dann die Eröffnung des Bulbus in der Weise, daß vor dem Äquator, unmittelbar hinter der Linse ein Frontalschnitt angelegt wurde. Die isolierte Hornhaut teilten wir durch einen Sagitalschnitt in zwei Hälften und verwendeten zunächst den temporalen Abschnitt zur Weiterbearbeitung. Als Einbettungsmittel diente das Chloroformparaffin. Die Schnittserien wurden senkrecht zur Pigmentlinie in der Dicke von 10 μ ausgeführt und die Schnitte nach Glättung auf der Warmwasserfläche mit Objektträgern aufgenommen, die zuvor in dünner Schicht mit etwas Eiweißglyzerin beschickt worden waren. Nach Entfernung des Paraffins durch Einlegen in Karbolxylol wurden die meisten Präparate mit Hämalauneosin gefärbt, einzelne nach *van Gieson* und mit *Weigert*s Elastinverfahren. Etliche Schnitte betrachteten wir ungefärbt und an wenigen wurde die Eisenreaktion ausgeführt (Ferrozyankalium und Acid. hydrochl.).

Für den zu erwartenden anatomischen Befund mußten wir uns durch folgende Überlegungen leiten lassen:

Es handelt sich um eine lineare, das ganze untere Hornhautdrittel querdurchsetzende, aber immer nur Bruchteile eines Millimeters betragende breite Zone. Diese ist überall vom Limbus um zwei-drei Millimeter entfernt, außer an ihrem nasalen und temporalen Ende, wo sie diesem näherrückt. Anatomische Veränderungen, welche nicht auf einen derartigen schmalen, vom Limbus beträchtlich entfernten kontinuierlichen Streifen beschränkt sind, können darnach als Ursache a priori nicht in Betracht kommen. Nehmen wir die Breite einer basalen Epithelzelle zu 10—12 μ an, so muß diese Veränderung überall eine ungefähr fünf Zellen breite Strecke betreffen, wobei sich an den Verzweigungsstellen allerdings Besonderheiten ergeben.

Bei Betrachtung eines Vertikalschnittes Hämalaun-Eosin mit schwacher Vergrößerung ergab sich, daß das Hornhautparenchym von gewöhnlicher, gegen den Limbus etwas zunehmender Dicke war. Die Lamellen erschienen da und

dort etwas lanzettlich auseinandergewichen. Die Epithelschicht zeigte überall mittlere Dicke und wies an der Oberfläche meist lückenlos Kontinuität auf, zeigte auch nirgends besondere Unebenheiten und Einsenkungen. Nur an einzelnen Schnitten konnten stellenweise artifizielle Rißbildungen gesehen werden. Die Membr. deszem. und der Endothelbelag waren ohne Besonderheiten. Die *Bowman*sche Membran erschien meist deutlich differenziert.

Naturgemäß richtete sich unsere Aufmerksamkeit in erster Linie auf die Anwesenheit von Pigment in der Epithelschicht. Ganz wider Erwarten aber konnten wir in einer großen Serie von Schnitten, in die wir den temporalen Abschnitt zerlegt hatten, nirgends auch nur eine Spur von Pigment nachweisen! Es war dies um so auffallender, als wir ja vorher an diesem Bulbus und auch früher an den klinischen Fällen mit aller Bestimmtheit die braune bis ockergelbe Farbe der Linie hatten an der Spaltlampe konstatieren können! Dagegen machten wir einige andere bemerkenswerte *Feststellungen*:

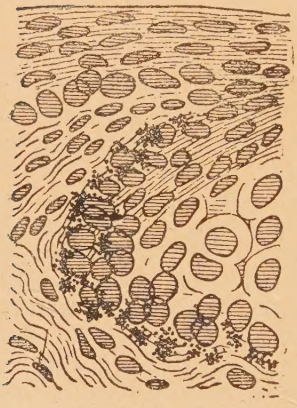

Fig 1.
(Präp. 161, Serie A.)

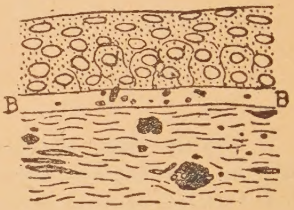

Fig. 2 a.
(Präp. 211, Serie A.)

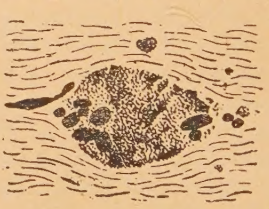

Fig. 2 b.
(Präp. 211, Serie A.)

Fig. 3.
(Präp. 75, Serie B.)

Zunächst fanden wir bei Immersionsvergrößerung in den Basalzellen des unteren Limbusbezirkes in einer großen Zahl von Schnitten ein peripolar um die Zellkerne angeordnetes Pigment, das morphologisch sich darstellte wie die Pigmenthäufchen bei der braunen Atrophie des Herzens und auffallende Über-

einstimmung mit dem Pigment des *Stähli*schen Befundes zeigte. Die Eisenreaktion war negativ. Die topographische Anordnung war in allen Präparaten typisch und ist aus beigefügter *Figur 1* (Praep. Nr. 161, Serie A) ersichtlich. Als Substrat unserer Linie aber durfte dieses nicht angesprochen werden, weil es eben nur im Epithel des Limbus conjunctivae sich befand und weiter zentralwärts nirgends mehr nachgewiesen werden konnte. In gleicher Weise war der *Befund hyaliner oder kalkiger Veränderungen* Fig. 2 a und b (Präp. 211, Serie A) die wir in recht vielen Schnitten meist noch im Limbusgebiet, zum Teil aber auch im eigentlichen Korneabereich beobachten konnten, nicht für die *Stähli*sche Linie zu verwerten, weil auch hier die Maßverhältnisse nicht übereinstimmten. Auffallend war allerdings, daß auch diese Gebilde gleich wie das Limbuspigment immer nur am unteren Limbus zu konstatieren waren.

Eine dritte Feststellung betraf die *Epithelzellen* selbst, an denen häufig deutliche Veränderungen gesehen wurden Fig. 3 (Präp. 75, Serie B) und zwar im Sinne einer gewissen Polymorphie der Basalzellen an einzelnen umschriebenen Stellen und einiger degenerativen Erscheinungen, wie Vakuolenbildungen u. dergl.

Doch, wie schon erwähnt: trotz genauester Absuchung des eigentlichen Kornealepithels mit der Ölimmersion gelang es uns in keinem Fall, Pigment an jenen Stellen, die der Linie entsprechen mußten, nachzuweisen.

Wir gingen deshalb daran, an dem noch übrigbleibenden Hornhautstück genaue Messungen an der Spaltlampe vorzunehmen, um dann durch vergleichende Wertung am Mikroskop Anhaltspunkte zu gewinnen, wo die allfälligen Veränderungen zu finden sein müßten. An diesem Stück also, welches die Nasalhälfte der Hornhaut darstellte, so zwar, daß der Halbierungsschnitt etwas schräg nach nasal- unten verlief, sah man die gebogene, ganz leicht bräunliche Linie scheinbar als leichte Vertiefung im unteren Hornhautdrittel, etwa zwei Millimeter vom Limbus entfernt endigend. Die Entfernung vom unteren Limbus betrug makroskopisch schätzungsweise 2,5 Millimeter, der Abstand vom Hornhautscheitel 1,5 Millimeter. Als gesamten Vertikaldurchmesser der Hornhaut am fixierten Präparat notierten wir 10—11 mm. Es zeigte sich an der Spaltlampe, daß die erwähnte gelbe Farbe nicht überall vorhanden war.

35/25 mm von der Schnittlinie entfernt, auf einer Strecke von 3/25 mm imponierte die ockergelbe Farbe sehr deutlich. Sonst aber erschien die Linie fast überall farblosgrau. An der Stelle der Ockergelbfärbung betrug die Breite der Linie ca. 50 μ. Die Entfernung dieser Stelle vom Hornhautrand betrug 68/25 mm, gleich wie auch die Distanz der Linie vom Limbus, an der Schnittfläche gemessen, 68/25 mm betrug.

Als wir nun die betreffende Stelle durch Messung am eingebetteten Präparat wieder aufsuchten, zeigte sich an einer größeren Zahl von Schnitten eine deutliche *Vermehrung der Bindegewebszellen* am gesuchten Ort, und zwar dicht unter dem Epithel. Ferner fanden wir recht oft dort eine *Bruchstelle der Bowman*schen *Membran.*

Präp. 35 Serie B (Fig. 4) weist in der Gegend der Linie umschriebene Zellanhäufung auf. Etwa 10 langgestreckte Zellen sitzen in einer Lücke der Bindegewebsfasern zusammengeschlossen. In der Nähe sieht man deutliche Vermehrung der fixen Hornhautzellen in einer unter dem Epithel sich hinziehenden Zone.

Im *Präparat 38,* Serie B (Fig. 5) beobachtet man, daß im Bereiche unserer Linie die Kontinuität der *Bowman*schen Membran unterbrochen und die Bruch-

stücke übereinander geschoben sind. Die angrenzenden Epithelzellen zeigen einen netzartigen Bau des Protoplasmas. In der Nähe liegen zwei schwärzliche Partikel von etwa Korngröße dicht unter der Membran (Kunstprodukt?).

Fig. 4.
(Präp. 35, Serie B.)

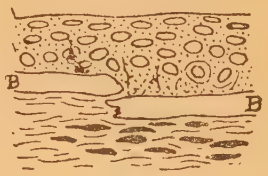

Fig. 5.
(Präp. 38, Serie B.)

Die Epithelschicht ist vollkommen unversehrt. Ähnliche Verhältnisse fanden sich in

Präparat 39, Serie B (Fig. 6), wo an der ausgemessenen Stelle die Rißfigur sehr deutlich, die Verschiebung der beiden Enden gegeneinander aber geringer erscheint. Es wäre an ein Kunstprodukt zu denken, doch spricht dagegen, daß die Kontinuität des Epithels darüber intakt ist, und daß an diesem Orte dicht unter der *Bowman*schen Membran eine vermehrte Bindegewebszellbildung zu konstatieren ist.

Die beigegebenen Abbildungen lassen die Verhältnisse klar erkennen.

Fig. 6.
(Präp. 39, Serie B.)

Fig. 7.
(Präp. 48, Serie B.)

Besonders interessant ist der Befund im *Präparat 48*, Serie B (Fig. 7), wo die ganze, schräg verlaufende Rißstelle der *Bowman*schen Membran ausgefüllt ist mit einer Epithelzunge. Auch hier erscheint die Oberfläche des Epithelbelages durchaus normal.

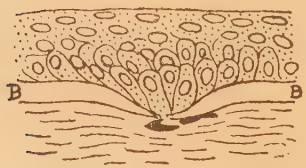

Fig. 8.
(Präp. 61, Serie B.)



Fig. 9.
(Präp. 62, Serie B.)

Im *Präparat 61*, Serie B (Fig. 8) erscheinen die basalen Zellen strudelartig in den muldenförmigen Defekt der M. B. hineingezogen.

Im *Präparat 62*, Serie B (Fig. 9) fehlt die Doppelkontur der *Bowman*schen Membran auf einer Strecke von 0,6 mm. Man sieht Kerntrümmer mit Vermehrung der Fibroblasten in der Umgebung. Mit Rücksicht darauf, daß die *Bowman*sche Membran fehlt und mit Rücksicht auf die zahlreichen fixen Hornhautkörperchen, ist der Verdacht einer alten Narbe gegeben. Dagegen ist aber auch eine Beziehung zu unserer Linie nicht ganz von der Hand zu weisen.

Zusammenfassend ergibt sich aus den Untersuchungen, daß wir an über 500 Paraffinschnitten, die senkrecht zu der vorher mit der *Hartnack*schen Lupe und der Spaltlampe noch am fixierten Präparat nachgewiesenen *Stähli*schen Linie geführt worden waren, nirgends in deren Bereiche Pigment nachweisen konnten; daß aber in einer großen Zahl von Präparaten, bei denen wir durch genaue vergleichende Messungen die Stelle aufgesucht hatten, wo das Substrat der Horizontallinie hätte erwartet werden müssen, Defekte der *Bowman*schen Membran mit umschriebenen Zellanhäufungen zu finden waren, die wir *vielleicht* als im ursächlichen Zusammenhang mit unserem klinischen Gebilde stehend ansprechen dürfen, aber die keineswegs eine eindeutige Lösung der gestellten Frage darstellen. Daneben fanden wir im *Limbusgebiet* Veränderungen in Form von Hyalintropfen und Kalkschollen, sowie in derselben Zone im Epithel eine Pigmentation, die negative Eisenreaktion ergab und ihrer topographischen Anordnung große Ähnlichkeit zeigte mit den Pigmentkörnchen bei brauner Atrophie des Herzens. Die gefundenen Gewebsveränderungen könnten unter Umständen das Substrat der weißlichen und braunweißlichen Stellen, die man häufig in der *Stähli*schen Linie beobachtet, bilden, so daß es uns nicht ganz ausgeschlossen erscheint, daß die gelbe Färbung eine sekundäre Veränderung darstellt.

Jedenfalls bleibt die oben mitgeteilte Beobachtung von Prof. *Vogt* beachtenswert, daß die an zwei Augen vorhanden gewesene sehr ausgesprochene *Stähli*sche Linie nach der Starextraktion nicht mehr oder nur noch andeutungsweise zu sehen war, trotzdem bei der letzteren eine ausgedehnte, mechanische Läsion des Epithels ausschließbar war.

Wir haben bei unserer histologischen Untersuchung *kein Pigment* gefunden. Ob eventuell sein Verschwinden in der Fixierungsmethode zur Last gelegt werden kann, muß weiteren Untersuchungen vorbehalten bleiben.

Es ist mir eine angenehme Pflicht, auch an dieser Stelle den Herren: Prof. Dr. A. *Vogt*, Prof. Dr. *E. Hedinger* und Dr. *Lüssy* für

das rege Interesse und die freundlichen Ratschläge bei Abfassung dieser Arbeit herzlich zu danken.

Literatur.

1. *Augstein, C.*, Pigmentstudien am lebenden Auge. Kl. M. f. A. 1912. — 2. Ders., Zur Ätiologie und Therapie des Keratokonus. Kl. M. f. A. 1913. — 3. *Attias, G.*, Über Altersveränderungen des menschlichen Auges. Arch. f. O. G. 1912. — 3. *Erdmann*, Ein Beitrag zur pathol. Anatomie d. Keratokonus. Arch. f. O. G. 1910. — 5. *Fleischer, B.*, Über Keratokonus und eigenartige Figurenbildung in der Kornea. Münch. med. W. 1906. — 6. Ders., Bericht der ophthalm. Gesellsch. in Heidelberg, Diskussion zu Siegrist 1912. — 7. Ders., Über einen doppelseitig anatom. untersuchten Fall von Keratokonus, über den Hämosiderinring in der Hornhaut bei Keratokonus usw. Arch. f. A. 1913. — 8. Ders., Beitrag zur Klinik des Keratokonus (insbesondere über den braunen Ring in der Hornhaut usw.). Arch. f. A. 1913. — 9. Ders., Zur Frage des Hämosiderinringes bei Keratokonus. Kl. M. f. A. 1916. — 10. *Ginsberg*, Grundr. d. pathol. Histol. d. Auges. Berlin 1903. — 11. *Greeff, R.*, Die pathol. Anat. d. Auges. Berlin 1902—1906. — 12. Hdb. Gr.-Saem. 3. Aufl. 1912. — 13. *Hudson*, A note on certain peculiar pigmentary maryina in the cornea. The Royal London ophth. Hosp. Rep. Vol. 1912. — 14. *Kraupa*, Kritische Beiträge zur Auffassung des Krankheitsbildes des Keratokonus. Kl. M. f. A. 1916. — 15. *Rubert, J.*, Über Hornhautpigmentierung beim Meerschweinchen usw. Arch. f. vergl. O. 1914. — 16. *Schön*, Pathol. Anatom. d. menschl. Auges. Hamburg 1828. — 17. *Stähli, J.*, Über den *Fleischer*schen Ring beim Keratokonus und eine neue, typische Epithelpigmentation der Kornea. Kl. M. f. A. 1918. — 18. *Strebel* und *Steiger*, Über Keratokonus. Kl. M. f. A. 1913. — 19. *Uhthoff*, Weitere klinische und anatomische Beiträge zum Keratokonus. Kl. M. f. A. 1916. — 20. *Zehender*, Hdb. d. d. ges. Augenheilk. Erlangen 1869.